

Object and methods. Analyzed computer research methods and CAD/CAM-technologies in dental practice.

Results. Computed tomography is the most common diagnostic method at the present stage of development of medicine in general and dentistry in particular. It provides an opportunity to study layers of any organ of the human body and obtain an image of layers from 0.5 to 10 mm. They can be planar, or bulk – 2-D and 3-D, respectively.

A tomographic study provides comprehensive information about the state of bones and soft tissues of the maxillofacial region, and especially, that the detailing of the temporomandibular joint and maxillary sinuses is a very significant advantage of this method.

In turn, computer modeling makes it possible to make orthopedic structures, to maximally match the patient's natural teeth in form and functional characteristics, as well as evaluate the model of a dental prosthesis not only at the planning stage, but also in the adjacent form.

3D printing allows the manufacture of guides for dental implants, the production of physical models for prosthetics, orthodontics and surgery, the manufacture of dental, cranio-maxillofacial and orthopedic implants, as well as the making of copies and skeletons for implants and dental restorations.

Despite significant interest by dentists in 3-D modeling and CAD/CAM, as well as their significant advantages, computer technologies are only gradually being introduced into dental practice, since there are certain problems along the way.

Conclusion. Despite a number of shortcomings, computer technologies are being introduced into the practice of a modern dentist. They contribute to the possibility of providing quality qualified patient care, despite the clinical situation.

Virtual technologies in modern dentistry are realized thanks to digital methods of research, namely computed tomography of organs and cavities of the maxillofacial area. The use of 3D images is an effective method in planning orthopedic treatment and dental implantation.

CAD/CAM technologies are aimed at anatomical detailing and compliance of the orthopedic construction with the tissues of the prosthetic bed, regardless of its configuration (fixed, removable).

Computer modeling will be useful when working with patients who have a pronounced gag reflex, difficulty opening the mouth and for patients with microstomy, since this technology is an alternative to removing the full anatomical impression and a more reliable method for the clinician, which allows him to fix the details of a hard and soft palate for making removable dentures.

3D modeling contributes to the proper installation of dental implants by making appropriate templates and reduces the risks of implantation after.

Key words: CAD/CAM-technology, 3-D modeling, dentistry, prosthetics.

Рецензент – проф. Ткаченко І. М.

Стаття надійшла 28.08.2019 року

DOI 10.29254/2077-4214-2019-3-152-260-263

УДК 616.65-006-07:616.428:616-005:616.381-072.1-089.168

Кошарний В. В., Пілін Є. В., Молчанов Р. М., Абдул-Огли Л. В., Дем'яненко І. А.

ВИКОРИСТАННЯ ДІАГНОСТИЧНИХ РЕЧОВИН ДЛЯ ВИВЧЕННЯ РЕГІОНАЛЬНОГО КРОВООБИГУ В НОРМІ ТА ПРИ ПАТОЛОГІЇ

ДЗ «Дніпропетровська медична академія МОЗ України» (м. Дніпро)

kosha.v@ukr.net

Зв'язок публікації з плановими науково-дослідними роботами. Дослідження проведені в рамках наукової теми кафедри хірургії № 1 «Розробка уніфікованих протоколів організації надання допомоги, діагностики та лікування захворювань органів черевної порожнини і позаочеревинного простору, що потребують хірургічного лікування та визначення ефективності сучасних методів інтраопераційної візуалізації кровообігу в тканинах оперованого органу» № державної реєстрації 0117U004786.

Вступ. Знання механізмів мікроциркуляції і особливостей регіонального кровотоку необхідно для розуміння процесів підтримки гомеостазу в умовах дії різних нервових і гуморальних факторів і, в разі необхідності, цілеспрямовано впливати на стан кровотоку в різних органах і системах.

Для передміхурової залози здорових чоловіків характерна переважна локалізація судин в центральній зоні і в латеральних відділах периферичної зони залози. Для передміхурової залози хворих на рак простати характерне значне переважання судин в пухлинному вогнищі в порівнянні з периферичною зоною простати. При цьому щільність судинного сплетення в пухлинно-

му вогнищі при раку простати в середньому в 2 рази більше, ніж у вогнищі доброякісної гіперплазії. Відмінною особливістю судин пухлинного вогнища при раку простати є їх виражена звивистість.

При хронічному простатиті зменшується щільність судинного сплетення залози з одночасним збільшенням середнього діаметра судин. Про доброякісній гіперплазії візуалізуються судини в дорзальному відділі вогнища гіперплазії. При цьому відсутні відмінності щільності судинного сплетення в осередку гіперплазії і в периферійній зоні. При раку передміхурової залози виражена звивистість судин пухлини і їх розташування по всьому об'єму пухлини з переважанням на її периферії. При цьому щільність судинного сплетення пухлини значно перевищує щільність судинного сплетення в периферійній зоні.

Ракова пухлина будь-якої локалізації дає метастази в лімфовузлах. Коли злоякісна пухлина росте і стає більш пухкою (починаючи з 2-ї стадії), її клітини вимиваються тканинної рідиною і потрапляють в лімфатичні капіляри. Звідти з лімфою по лімфатичних судинах направляються в найближчі лімфовузлах. Такі вузли,

розташовані ближче до пухлини, називають сторожовими [1,2].

Проблема регіонарного метастазування є досить актуальною, оскільки, за даними багатьох авторів, ця пухлина характеризується раннім метастазуванням. Формування метастазів в регіонарних лімфатичних вузлах пов'язано з фазою вертикального зростання, при товщині пухлини по Бреслоу більше 0,75 мм частота метастазування різко зростає, при меншій товщині ймовірність метастазування мала, проте вона не дорівнює нулю.

Там ракові клітини осідають, частково знешкоджуються, а частина клітин розмножується і утворює вторинний пухлинний осередок. Він поступово зростає і якийсь час захисні клітини, оточуючи його, не дають раковим клітинам просуватися далі. Тобто злаякісний процес на час локалізується. Це може тривати від кількох місяців до кількох років, залежно від ступеня злаякісності пухлини. Коли метастаз підростає і стає пухким, його клітини потрапляють в лімфу і проходить лімфатичний посудину, прямуючи в наступний колектор лімфи – більш віддалений лімфовузол. І там на час рак локалізується, утворюючи метастаз, який через певний час поширює ракові клітини по судинах вже в великі центральні лімфовузли, розташовані уздовж великих судин, в заочеревинному просторі, в середостінні [3,4,5].

Лімфатичні вузли є основними гомеостатуючими органами внутрішнього середовища організму. Статус регіонарного лімфатичного вузла має діагностичне значення і для визначення інтенсивності злаякісного росту, так як метастазування пухлини до регіонарних лімфатичних вузлів є першим кроком поширення пухлини більшості злаякісних новоутворень. Одним з важливих прогностичних факторів метастазування пухлини визнаний статус сторожового лімфатичного вузла [2,6,7].

Регіональним кровообігом займаються дуже давно. Одним з методів оцінювання регіонального кровообігу є використання діагностичних речовин з флуоресценцією. Флуоресцеїн Новартис є однією з таких речовин. При стимуляції флуоресцеїну синім світлом (абсорбція від 465 нм до 490 нм), спостерігається жовто-зелена флуоресценція з довжиною хвилі від 520 нм до 530 нм. Метод флуоресцентної ангіографії очного дна дозволяє діагностувати порушення кровообігу сітківки. Після внутрішньовенного введення флуоресцеїну натрію швидко розподіляється в організмі і досягає судин сітківки через кілька секунд. Зв'язування з білками плазми крові. У плазмі крові 50-84% препарату зв'язується з білками (особливо з альбуміном) і близько 15-17% – з еритроцитами. Після введення флуоресцеїну натрію шкіра пацієнта тимчасово набуває жовтуватий відтінок, зникаючий через 6-12 годин.

Мета дослідження – вивчити шляхи відтоку від простати та накопичення контрастної діагностичної речовини в лімфатичних вузлах в нормі та при патології.

Об'єкт і методи дослідження. Нами проводилася серія експериментів на щурах, з введенням флуоресцеїну безпосередньо до органу з подальшим визначенням його розподілу в органі і оточуючих тканинах.

Під загальним тіопенталовим наркозом щурам проводилася нижня серединна лапоротомія, відокремлювалась простата, після чого в одну долю вводили флуоресцеїн. Засікався час з моменту введення

препарату і при стимуляції флуоресцеїну синім світлом спостерігали за динамікою розповсюдження препарату.

Нами проводилось моделювання простатиту за загальною методикою, наявність хронічного запалення в передміхуровій залозі при використанні цієї моделі виявлялось у 100%. У половини експериментальних тварин простатит ускладнився хронічним везикулитом. Моделювання проводили одноразовим введенням в пряму кишку щурів 1 мл суміші скипидару (метаксілола або ортоксілола) з 10% розчином димексиду (як провідник) в співвідношенні 1:4. Суміш енергійно струшували протягом однієї хвилини для більшої гомогенності її та утворення дрібнодисперсної емульсії, потім вливали в пряму кишку щурів спеціальним атравматичним напівжорстким катетером діаметром 3 мм і довжиною 25 мм. Пропонована глибина введення патогенної суміші обґрунтована особливостями розташування передміхурової залози і прямої кишки. Вони тісно прилягають один до одного на відстані 20-25 мм від ануса. За даною методикою виникнення простатиту виникало на 28 добу.

Експериментальні дослідження було проведено з дотриманням вимог гуманного ставлення до піддослідних тварин, регламентованих Законом України «Про захист тварин від жорстокого поводження» (№ 3447-IV від 21.02.2006 р.) та Європейською конвенцією про захист хребетних тварин, які використовуються для дослідних та інших наукових цілей (Страсбург, 18.03.1986 р.).

Результати дослідження та їх обговорення. Таким чином ми вивчали шляхи відтоку від простати, швидкості розподілення речовини в тканинах і його накопичення.

Після введення контрастної речовини безпосередньо в простату, на 7 секунду вона почала розповсюджуватися на протилежну частину передміхурової залози, на 13 секунду контрастувалися кровеносні судини навколо простати, на 50 секунду забарвлення займало всі органи малого таза. Після хвилини, контрастна речовина забарвлювала передню стінку черевної порожнини а згодом і задню стінку черевної порожнини (рис. 1, 2).

Після моделювання простатиту в дослідженій дорсолатеральній частині простати щурів простежувався різний по враженості запальний процес, гемодинамічні порушення. Інфільтрати з еозинофільними клітинами, домішкою лімфоцитів і гістіоцитів розташовувалися в межацінарній стромі, тканинах у сім'явиносних протоках. Продуктивна запальна реакція простежувалася і в парапростатичній тканині. У кровеносних судинах межацінарної стромі і парапростатичній тканині спостерігали ознаки застою: різке розширення просвіту, повнокров'я судин, часто стаз еритроцитів. Крім того, ацинуси частини простатичних залоз були розтягнутими, іноді деформованими (рис. 3).

При введенні контрастної речовини після моделювання запального процесу простати це речовина розповсюджувалося більш швидше таким чином видання контрастних речовин під час запалення свідчить про те що кровообіг посилюється, це ми можемо бачити по часовим термінам розповсюдження речовини по сусіднім тканинам. Далі фактично виходячи з цього ми можемо констатувати що методика введення контрастної речовиною в орган інтраопераційно дозволяє

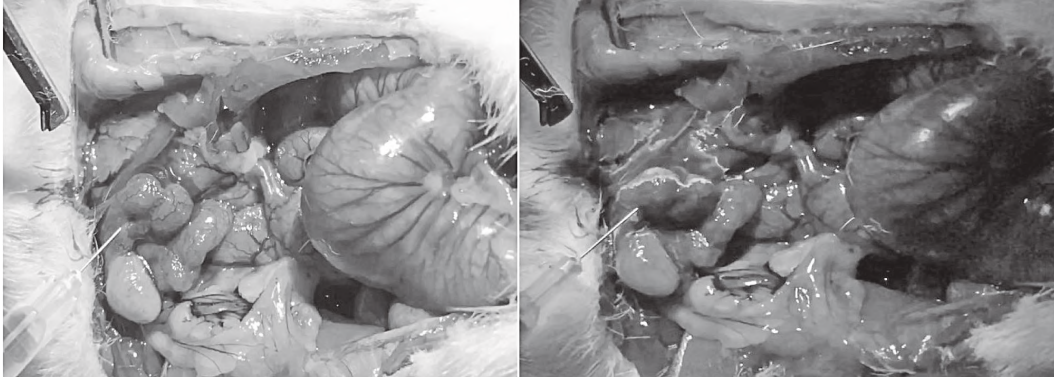


Рисунок 1 – Етапи введення контрастної речовини в простату щура на 1-7 секундах.

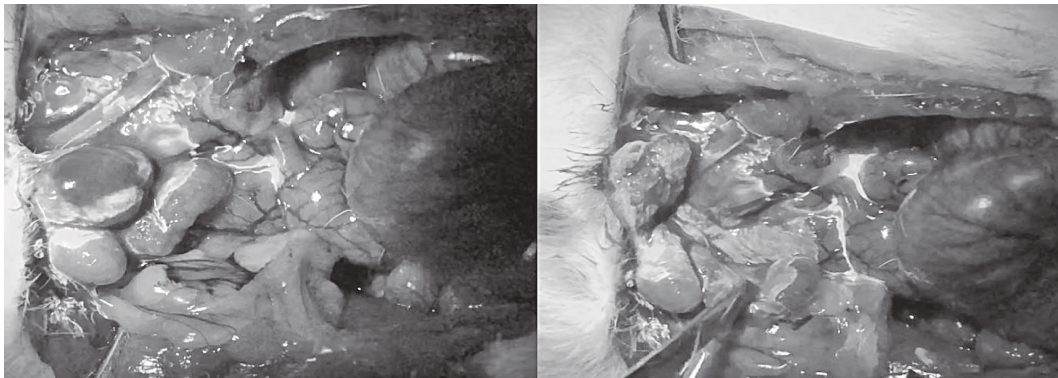


Рисунок 2 – Етапи введення контрастної речовини в простату щура на 13 та 50 секундах.

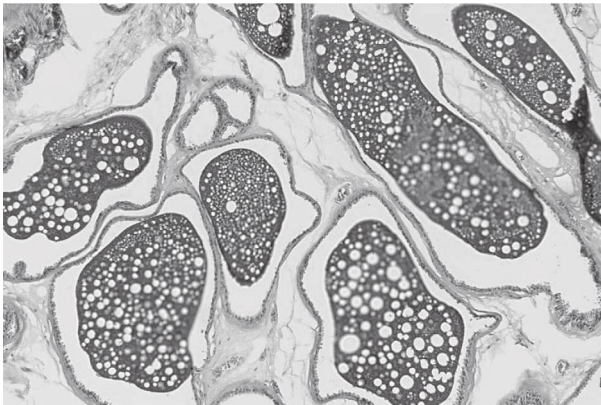


Рисунок 3 – Простата щура.
Забарвлення гематоксилін еозин. окх10; обх40.

вивчати особливості відтоку крові та лімфи від органів, дивитися за особливостями відтоку, спостерігати за часовими термінами а також робити корекцію при

проведенні операції. Це є перспективною методикою для вивчення кровообігу як в експерименті так і при виконанні операцій на людині.

Висновки. Ця методика дозволила зробити висновки про головні шляхи відтоку не тільки по кровоносним судинам але і по лімфатичним, про що свідчило накопичення діагностичної речовини в лімфатичних вузлах. Це є перспективним напрямком використання інтраопераційно діагностичних речовин. Особливо важливою є можливість візуалізації і оцінки стану лімфовузлів безпосередньо в ході хірургічного видалення пухлин з метою виявлення лімфогенного метастазування при злоякісних новоутвореннях без використання радіонуклідних ізотопів.

Перспективи подальших досліджень полягають у вивченні відтоку діагностичних речовин, інтраопераційно від органів сечостатевої системи при різних патологічних станах. Зокрема для виявлення вартових лімфовузлів.

Література

1. Chernov VI, Afanas'yev S, Sinilkin IG. Radionuklidnyy metody issledovaniya v vyyavleniye «storozhevykh limfaticeskikh uzlov». Sibirskiy onkologicheskii zhurnal. 2008;4:5-10. [in Russian].
2. Aryana K, Aliakbarian M, Memar B. Factors influencing the time of sentinel node visualization in breast cancer patients using intradermal injection of the radiotracer. The American J. of Surgery. 2011;202(2):199-202.
3. Skuridin VS, Chernov VI, Varlamova N. Issledovaniye funktsional'noy prigodnosti radiofarmpreparata «nanokoloid, 99MTC-AL2O3- dlya st-sintigraficheskoi i intraoperatsionnogo vyyavleniya «storozhevykh limfaticeskikh uzlov». Diagnosticheskaya i interventsionnaya radiologiya. 2015;3:76-80. [in Russian].
4. Kuznetsov SA, Shubina IZh, Mamedova LT, Gritsay AN, Kiselevskiy MV. Metody identifikatsii mikrometastazov pri zlokachestvennykh novoobrazovaniyakh. Onkogematologiya. 2016;1:75-9. [in Russian].
5. Bilash SM, Pronina OM, Koptev MM. Comprehensive morphological studies as an intergal part of modern medical science. Literature review. Visnyk problem biolohiyi i medytyny. 2019;2.2(151):20-3. DOI: 10.29254/2077-4214-2019-2-2-151-20-23
6. Yermakov AV, Zikiryakhodzhayev AD, Saribekyan EK, Ablitsova NV, Usov FN. Biologicheskaya kontseptualizatsiya storozheвого limfaticeskogo uzla (literaturnyy obzor). Zlokachestvennyye opukholi. 2016;4:5-13. [in Russian].
7. Cabanas RM. The concept of the sentinel lymph node. Recent Results Cancer Res. 2000;157:109-20.

ВИКОРИСТАННЯ ДІАГНОСТИЧНИХ РЕЧОВИН ДЛЯ ВИВЧЕННЯ РЕГІОНАЛЬНОГО КРОВООБІГУ В НОРМІ ТА ПРИ ПАТОЛОГІЇ

Кошарний В. В., Пілін Є. В., Молчанов Р. М., Абдул-Огли Л. В., Дем'яненко І. А.

Резюме. Ми вивчали шляхи відтоку від простати, швидкості розподілення речовини в тканинах і його накопичення. Після введення контрастної речовини безпосередньо в простату, на 7 секунду вона почала розповсюджуватися на протилежну частину передміхурової залози, на 13 секунд контрастувалися кровеносні судини навколо простати, на 50 секунд забарвлення займало всі органи малого тазу. Після хвилини, контрастна речовина забарлювала передню стінку черевної порожнини а згодом і задню стінку черевної порожнини. При введенні контрастної речовини після моделювання запального процесу простати це речовина розповсюджувалося більш швидше таким чином введення контрастних речовин під час запалення свідчить про те що кровообіг посилюється. Ця методика дозволила зробити висновки про головні шляхи відтоку не тільки по кровеносним судинам але і по лімфатичним, про що свідчило накопичення діагностичної речовини в лімфатичних вузлах. Це є перспективним напрямком використання інтраопераційно діагностичних речовин. Особливо важливою є можливість візуалізації і оцінки стану лімфовузлів безпосередньо в ході хірургічного видалення пухлин з метою виявлення лімфогенного метастазування при злоякісних новоутвореннях без використання радіонуклідних ізотопів.

Ключові слова: простата, діагностичні речовини, регіональний кровообіг.

ИСПОЛЬЗОВАНИЕ ДИАГНОСТИЧЕСКИХ ВЕЩЕСТВ ДЛЯ ИЗУЧЕНИЯ РЕГИОНАЛЬНОГО КРОВООБРАЩЕНИЯ В НОРМЕ И ПРИ ПАТОЛОГИИ

Кошарный В. В., Пилин Е. В., Молчанов Р. М., Абдул-Огли Л. В., Демьяненко И. А.

Резюме. Мы изучали пути оттока от простаты, скорости распределения вещества в тканях и его накопления. После введения контрастного вещества непосредственно в простату, на 7 секунду она начала распространяться на противоположную часть предстательной железы, на 13 секунде окрашивались кровеносные сосуды вокруг простаты, на 50 секунде окраски занимало все органы малого таза. После минуты, контрастное вещество окрашивала переднюю стенку брюшной полости а впоследствии и заднюю стенку брюшной полости. При введении контрастного вещества после моделирования воспалительного процесса простаты это вещество распространялось быстрее, таким образом, введения контрастных веществ во время воспаления свидетельствует о том, что кровообращение усиливается. Эта методика позволила сделать выводы о главных пути оттока не только по кровеносным сосудам но и по лимфатическим, о чем свидетельствовало накопления диагностической вещества в лимфатических узлах. Это является перспективным направлением использования интраоперационно диагностических веществ. Особенно важна возможность визуализации и оценки состояния лимфоузлов непосредственно в ходе хирургического удаления опухолей с целью выявления лимфогенного метастазирования при злокачественных новообразованиях без использования радионуклидных изотопов.

Ключевые слова: простата, диагностические вещества, региональный кровоток.

THE USE OF DIAGNOSTIC SUBSTANCES FOR THE STUDY OF REGIONAL CIRCULATION IN NORM AND AT PATHOLOGY

Kosharniy V. V., Pilin E. V., Molchanov R. M., Abdul-Ogli L. V., Demyanenko I. A.

Abstract. Knowledge of the mechanisms of microcirculation and features of regional blood flow is necessary to understand the processes of maintaining homeostasis under conditions of action of various nervous and humoral factors and, if necessary, purposefully influence the blood flow in different organs and systems.

The prostate of healthy men is characterized by the predominant localization of vessels in the central zone and in the lateral departments of the peripheral zone of the gland. The prostate cancer of prostate cancer patients is characterized by a significant predominance of blood vessels in the tumor site compared to the peripheral area of the prostate gland. In this case, the density of the vascular plexus in the tumor focus in prostate cancer is on average 2 times greater than in the focus of benign hyperplasia. A distinctive feature of vessels of the tumor focus in prostate cancer is their pronounced tortuosity.

Lymph nodes are the main homeostatic organs of the body's internal environment. The status of the regional lymph node is of diagnostic importance also for determining the intensity of malignant growth, since metastasis of the tumor to the regional lymph nodes is the first step in the spread of the tumor of most malignancies. One of the important prognostic factors for tumor metastasis is the status of a sentinel lymph node.

Thus, we studied the pathways of prostate drainage, the rate of distribution of matter in tissues, and its accumulation.

After the introduction of the contrast agent directly into the prostate, for 7 seconds, it began to spread to the opposite part of the prostate gland for 13 seconds, contrasting blood vessels around the prostate for 50 seconds staining all pelvic organs. After a minute, the contrast agent stained the anterior wall of the abdominal cavity and subsequently the posterior wall of the abdominal cavity.

After simulation of prostatitis in the investigated dorsolateral part of the prostate of rats was observed different in severity inflammatory process, hemodynamic disorders. Infiltrates with eosinophilic cells, admixture of lymphocytes and histiocytes were located in the extracellular stroma, tissues in the vas deferens. Productive inflammatory reaction was also observed in paraprostatic tissue. In the blood vessels of the intercarinar stroma and paraprostatic tissue were observed signs of stagnation: a sharp expansion of the lumen, the blood vessels, often stasis of erythrocytes. In addition, the acini of part of the prostatic glands were distended, sometimes deformed. With the introduction of a contrast agent after simulation of the inflammatory process of the prostate, the substance spread more rapidly, so the release of contrast agents during inflammation indicates that blood circulation increases, we can see in the timing of the distribution of the substance in adjacent tissues.

Conclusions. This technique made it possible to draw conclusions about the main outflow paths not only on blood vessels but also on lymphatic vessels, as evidenced by the accumulation of diagnostic substance in lymph nodes. This is a promising area for the use of intraoperatively diagnostic substances. Particularly important is the ability to visualize and evaluate the status of lymph nodes directly during surgical removal of tumors to detect lymphogenous metastasis in malignant neoplasms without the use of radionuclide isotopes.

Key words: prostate, diagnostic substances, regional circulation.

Рецензент – проф. Проніна О. М.
Стаття надійшла 28.08.2019 року